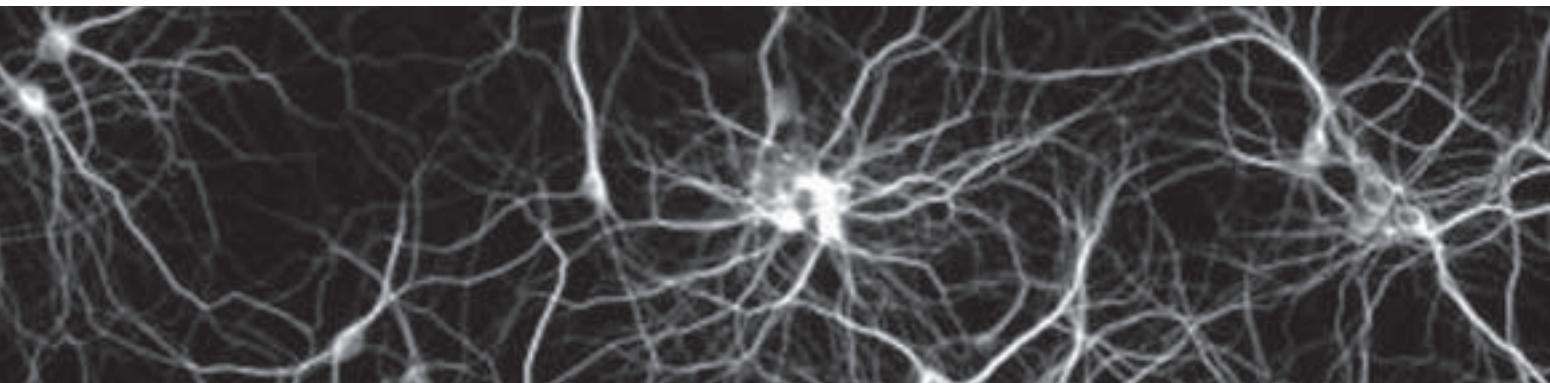

# Smjernice u preoperativnoj dijagnostičkoj obradi bolesnika s farmakorezistentnom epilepsijom

Ž. Petelin, S. Hajnšek, J. Wellmer<sup>1</sup>, G. Mrak<sup>2</sup>, M. Radoš<sup>3</sup>, J. Paladino<sup>2</sup>

**SAŽETAK** - U posljednjih 25 godina moderne tehnike kirurškog liječenja bolesnika s farmakorezistentnom epilepsijom postale su značajno učinkovitije. Najveći uspjeh postignut je u bolesnika s magnetskom rezonancijom (MR) – pozitivnom epilepsijom temporalnog režnja, posebno u bolesnika s hipokampalnom sklerozom, a nedavno i u bolesnika s ekstratemporalnom MR-pozitivnom epilepsijom. Taj je uspjeh najvećim dijelom rezultat velikog napretka neuroradioloških metoda, ali isto tako i neurofizioloških metoda te mikrokirurških tehnika. Pri tome je vrlo važna pažljiva selekcija bolesnika i preoperativna evaluacija - identifikiranje semiologije napadaja, lokalizacije epileptogene lezije i zone početka napadaja. U preoperativnoj evaluaciji bolesnika s farmakorezistentnim oblikom epilepsije moderne dijagnostičke tehnike mogu se podijeliti na neinvazivne i invazivne. Neinvazivne metode uključuju: a) video-EEG (EEG - elektroencefalografija) poligrafsko monitoriranje (interiktalno monitoriranje i monitoriranje epileptičkih napada); b) preoperativno neuropsihološko testiranje; c) ciljanu neuroradiološku obradu – MR mozga na aparatu visoke rezolucije (3T), te specijalizirane MR tehnike snimanja uključujući morfometrijsku MR analizu i MR spektroskopiju te funkcijski MR mozga s MR traktografijom, kao i MR volumetriju; d) nuklearno-medicinske metode – SPECT (engl. „*Single Photon Emission Computed Tomography*“) i PET (engl. „*Positron Emission Tomography*“) mozga; e) MEG – magnetoencefalografiju. Invazivne metode uključuju: a) Wada test (intrakaro-

Klinički bolnički centar Zagreb, Klinika za neurologiju Medicinskog fakulteta Sveučilišta u Zagrebu, Referentni centar Ministarstva zdravstva i socijalne skrbi Republike Hrvatske za epilepsiju, Zagreb, Hrvatska

<sup>1</sup> Ruhr-Epileptologie, Ruhr-Universität Bochum, Knappschaftskrankenhaus Bochum-Langendreer, Njemačka

<sup>2</sup> Klinički bolnički centar Zagreb, Klinika za neurokirurgiju Medicinskog fakulteta Sveučilišta u Zagrebu, Zagreb, Hrvatska

<sup>3</sup> Klinički bolnički centar Zagreb, Klinički zavod za dijagnostičku i intervencijsku radiologiju Medicinskog fakulteta Sveučilišta u Zagrebu, Zagreb, Hrvatska

tidni test amobarbitalom odnosno etomidatom); b) semi-invazivno video-EEG monitoriranje, uz uporabu sfenoidalnih elektroda ili elektroda foramen ovale; c) invazivno video-EEG monitoriranje, uz uporabu subduralnih strip i grid te dubokih elektroda. Invazivno EEG monitoriranje, pri kojem selekcija tipa intrakranijalnih elektroda i njihovo postavljanje ovisi o lokalizaciji epileptogene regije, opravdano je u slučajevima kada je MR mozga urednog nalaza, kada postoji neslaganje u nalazima interiktalnog i iktalnog EEG-a i MR-a mozga, između semiologije napadaja i nalaza neuroradiološke obrade, odnosno između semiologije napadaja i EEG nalaza. Također je opravdano u slučaju dualne patologije i politopnih promjena kod kojih ne znamo koja je epileptogena, te u slučajevima pozitivnog nalaza MR-a mozga, kada je patomorfološka promjena lokalizirana u blizini motoričkog i jezičnog kortikalnog područja. Pritom treba uzeti u obzir moguće komplikacije koje uključuju intrakranijalno krvarenje, kortikalno oštećenje i infekciju.

**Ključne riječi:** epilepsija, farmakorezistentnost, MR mozga, invazivno EEG monitoriranje, epileptogena lezija

## UVOD

U posljednjih 25 godina moderne tehnike kirurškog liječenja bolesnika s farmakorezistentnom epilepsijom su postale značajno učinkovitije. Najveći uspjeh postignut je u bolesnika s MR-pozitivnom epilepsijom temporalnog režnja (MR – magnetska rezonancija), posebno u bolesnika s hipokampalnom sklerozom, a nedavno i u bolesnika s ekstratemporalnom MR-pozitivnom epilepsijom. Taj je uspjeh najvećim dijelom rezultat velikog napretka neuroradioloških metoda, ali isto tako i neurofizioloških metoda te mikrokirurških tehnika. U nedavno objavljenim rezultatima studije Schramma i sur., koji su pratili 321 bolesnika s epilepsijom temporalnog režnja, 70,7% je postoperativno bilo bez napada (1). Klasičan put prema kirurškom liječenju epilepsija zahtijeva dokazanu farmakorezistentciju, čiji je koncept još uvijek kontroverzan (2). Prema podacima iz literature smatra se da je oko 30-35% bolesnika farmakorezistentno (3). Mnogi pacijenti izloženi su raznim antiepileptičkim lijekovima i konačno nakon 20-tak godina budu prepoznati kao dobri kirurški kandidati. Za dobro odabranog kirurškog kandidata 20 godina s epileptičkim napadima predstavlja izgubljene godine (4-6). Zbog toga što je mogućnost postizanja dobre kontrole napada nakon što se prvi lijek pokazao neučinkovit niska, pacijenti s kirurški lako dostupnim epileptogenim lezijama trebaju se rano uzeti u razmatranje kao mogući kandidati za kirurško liječenje epilepsije. Drugim riječima, farmakorezistentcija treba biti definirana individualno, u prvom redu temeljeno na nalazima MR-a mozga.

Sukladno navedenom, kirurški kandidati mogu se podijeliti na:

1. „Lake“ kandidate – u kojih je vrlo visoka mogućnost da se postigne potpuna redukcija napadaja nakon operacije (80%) i mali rizik postoperativnih neuroloških/neuropsiholoških deficita, npr. mezijalna temporalna skleroza, kod koje se može izvesti selektivna amigdalohipokampektomija ili ATL (anteriorna temporalna lobektomija) te dobro ograničeni, kirurški lako dostupni supstrati – „*low grade gliomi*“ (gangliogliomi), kavernomi, hamartomi, fokalne kortikalne displazije, i dr;
2. „Umjereno teške“ kandidate – u kojih postoji velika mogućnost da se postigne potpuna redukcija napadaja nakon operacije (60%), ali se tijekom prekirurške invazivne obrade mogu razviti komplikacije i/ili postoji određeni postoperativni rizik neuroloških/neuropsiholoških deficita;
3. „Vrlo teške“ kandidate – u kojih postoji smanjena mogućnost postizanja potpune redukcije napadaja nakon operacije (<50%) te značajan rizik ili čak sigurnost da će se postoperativno razviti neurološki/neuropsihološki deficit, npr. bolesnici s kliničkom slikom lijeve mezeitemporalne kompleksne parcijalne epilepsije i multiplim kavernomima, te patološkim supstratom lokaliziranim u lijevoj dominantnoj moždanoj hemisferi, ili bolesnici s kriptogenom epilepsijom, kada ni MR mozga najbolje rezolucije ne ukazuje na postojanje epileptogene lezije;
4. Kandidate za palijativno kirurško liječenje, npr. s tuberoznom sklerozom, kod kojih postoji mogućnost postizanja redukcije napadaja samo za određene podtipove epileptičkih napadaja;
5. Nekirurške kandidate – kod kojih ne postoji realna mogućnost da se postoperativno postigne

redukcija epileptičkih napadaja i kod kojih je operacija povezana sa sigurnim razvojem neprihvatljivih neuroloških deficita.

## PREOPERATIVNE DIJAGNOSTIČKE METODE

U preoperativnoj obradi vrlo je važna pažljiva selekcija bolesnika i preoperativna evaluacija, koja uključuje određivanje semiologije epileptičkih napadaja, detekciju epileptogene lezije, epileptogene zone, simptomatogene zone, iritativne zone, zone početka napadaja i zone funkcionalnog deficita (7). Pod epileptogenom lezijom podrazumijevamo strukturnu abnormalnost mozga koja je direktni uzrok epileptičkih napadaja, a pod epileptogenom zonom moždanu regiju koja je odgovorna za početak epileptičkih napadaja i čije je odstranjenje ili diskonekcija neophodno za prestanak napadaja. Simptomatogena zona je dio mozga odgovoran za inicijalnu kliničku simptomatologiju. Iritativna zona je područje korteksa koje stvara interiktalne šiljke. Zona početka napadaja je područje korteksa gdje se napadaji generiraju, uključujući i područje rane propagacije napadaja pod određenim okolnostima. Zona funkcionalnog deficita je kortikalno područje ne-epileptičke disfunkcije.

Preoperativne dijagnostičke metode mogu se podijeliti na dvije faze: faza I – neinvazivne metode i faza II – invazivne metode.

### Neinvazivne metode

Neinvazivne metode uključuju:

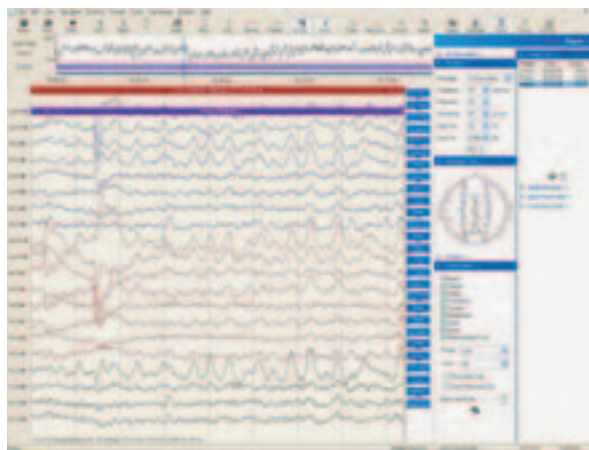
- Video-EEG poligrafsko monitoriranje (interiktalno monitoriranje i monitoriranje epileptičkih napadaja)
- preoperativno neuropsihološko testiranje
- ciljanu neuroradiološku obradu – MR mozga na aparatu visoke rezolucije (3T), te specijalizirane MR tehnike snimanja uključujući morfometrijsku MR analizu i MR spektroskopiju te funkcijski MR mozga s MR traktografijom, kao i MR volumetriju
- nuklearno-medicinske metode – SPECT i PET mozga
- MEG – magnetoencefalografija, koja se u posljednjih nekoliko godina sve više koristi u velikim svjetskim centrima za neurokirurgiju epilepsija

*Video-EEG poligrafsko monitoriranje*, koje se provodi na digitalnom 64-kanalnom uređaju, u kontinuitetu od 24 sata ili prema potrebi dulje, vrlo je bitno za klasifikaciju epileptičkih napadaja, lokalizaciju epileptičkog fokusa, te određivanje čimbenika koji mogu precipitirati napadaje (kod refleksnih epilepsija). Najbitnija komponenta je korelacija EEG zapisa i poligrafskih parametara s napadajem dokumentiranim video kamerom. Bitno je napomenuti da se površinskim EEG snimanjem u 90% slučajeva registrira fokus veći od 10 cm<sup>2</sup>. U 10% slučajeva fokus manji od 10 cm<sup>2</sup> ostaje neregistriran.

Video-EEG monitoriranje je također vrlo bitna pretraga u razlikovanju ne-epileptičkih (NEA) od epileptičkih ataka. Osim iktalnog, bitno je i interiktalno monitoriranje, kako bi se odredila iritativna zona. Široko primjenjivana EEG programska podrška podržava automatsku detekciju aktivnosti tipičnih šiljaka, tako da se analiza EEG zapisa može fokusirati na kraće segmente.

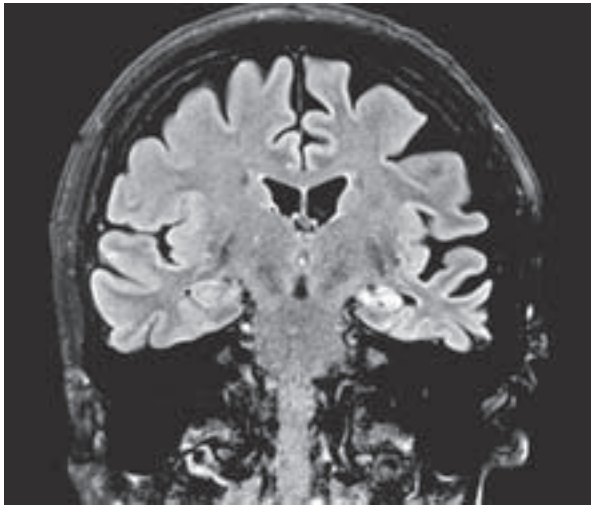
Sl. 1. pokazuje isječak EEG zapisa na početku epileptičkog napadaja zabilježenog video-kamerom, vidljiv je jasan fokus frontalno, poglavito lijevo frontotemporalno.

*Preoperativno neuropsihološko testiranje* inteligencije, pažnje, vidne i verbalne memorije, te jezika, vrlo je važno u bolesnika s temporalnim epilepsijama. Testiranje bi se trebalo učiniti prije operacije i 3 te 12 mjeseci nakon operacije. Cilj je procijeniti različite aspekte verbalne kratkotrajne/radne memorije i verbalne dugotrajne memorije, te na taj

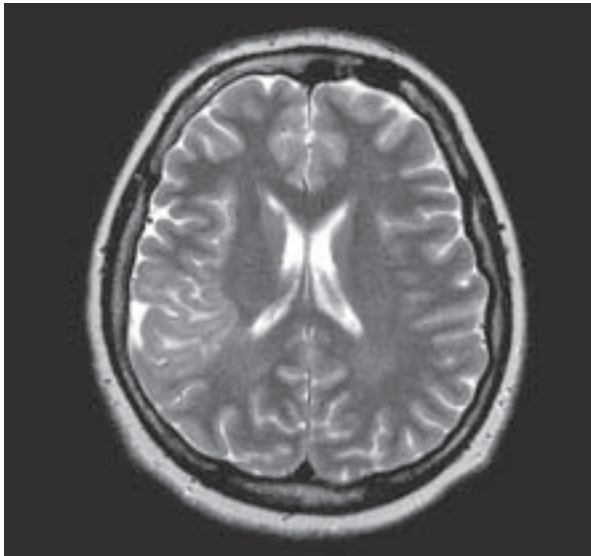


Sl. 1. Video-EEG monitoriranjem otkriven je jasan fokus sporih valova 2-3 Hz, preko 120  $\mu$ V frontalno, izraženije lijevo frontotemporalno, na početku epileptičkog napadaja. Video kamerom zabilježena je kompleksna parcijalna ataka frontalnog ishodišta (frontobazalna cingularna ataka).





Sl. 2. MR mozga (3T), FLAIR sekvenca - mezijalna temporalna skleroza i hemiatrofija lijevo.



Sl. 3. MR mozga (1,5 T), T2 mjerena slika – kortikalna displazija desno parijetalno.

način procijeniti uključenost temporokortikalnih ili temporomezijalnih struktura u verbalnom deklarativnom učenju i pamćenju (8).

Uobičajene abnormalnosti koje se identificiraju MR-om mozga u pacijenata s refraktornom epilepsijom su mezijalna temporalna atrofija i skleroza (MTS), kortikalne displazije, primarni tumori mozga, vaskularne malformacije, kao i fokalne atrofične lezije. Sl. 2. pokazuje primjer MTS, a slika 3. primjer kortikalne displazije. Za postavljanje dijagnoze i liječenje epilepsije trebalo bi se u svakom slučaju snimiti MR mozga na uređaju ne manje rezolucije od 1,5 T.

Uporabom uređaja jače rezolucije, 3T, može se dobiti veći kontrast između sive i bijele tvari mozga

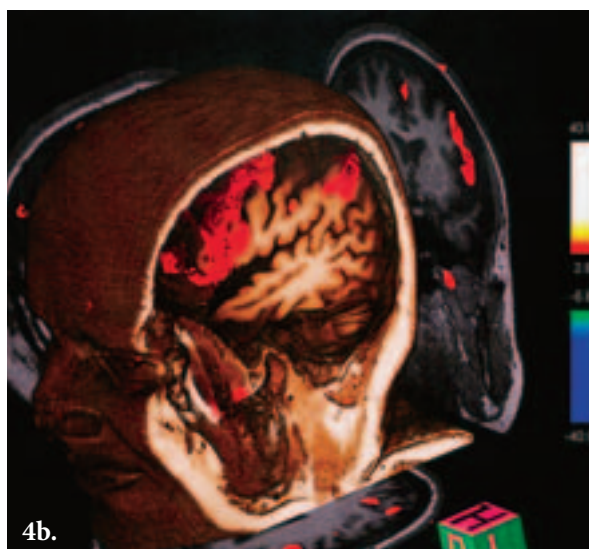
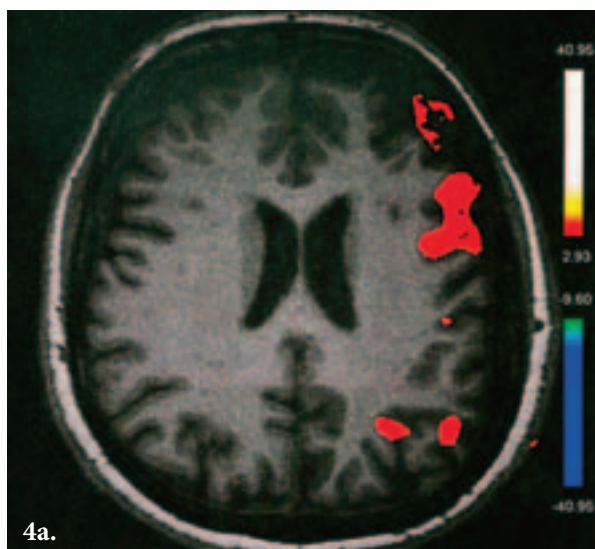
te bolji prikaz unutarnje strukture hipokampusa. Iako veća vrijednost MR-a mozga na uređaju 3T u odnosu na onaj 1,5 T nije formalno dokazana glede rezultata kirurškog liječenja, epileptološki svjetski centri koji upotrebljavaju aparat 3T izvještavaju o većoj razini pouzdanosti pri uporabi ove tehnike. S druge strane, nije nužno svim pacijentima učiniti MR mozga na uređaju 3T. Svakako je neophodno svakom pacijentu s prvim epileptičkim napadajem, u akutnoj fazi, učiniti kompjutoriziranu tomografiju (CT) mozga. U rijetkim slučajevima CT mozga može pomoći, uz MR mozga, kod pacijenata s kalcificirajućim lezijama (npr. disembrioplastični neuroepitelijalni tumori – DNET, gangliogliomi, tuberi kod tuberozne skleroze, arteriovenske malformacije). U daljnjem tijeku, potrebno je učiniti MR mozga na uređaju 1,5 T. Ako je taj nalaz inkonkluzivan ili uredan, a prva dva antiepileptika nisu dovela do adekvatne kontrole epileptičkih napadaja i pacijent je kandidat za prekiruršku evaluaciju, potrebno je učiniti MR mozga na uređaju 3T.

Kod mezijalne temporalne skleroze i epilepsije hipokampus se najbolje vizualizira uporabom tankih rezova (1-3 mm), ortogonalno prema dugoj osi. Važne značajke MTS (sl. 2.) su:

1. abnormalno povišeni signal hipokampusa i amigdala u odnosu na drugu sivu tvar na T2 mjerenim slikama,
2. atrofične promjene hipokampusa/amigdala ili temporalnih režnjeva na T1 mjerenim slikama,
3. abnormalno povišeni signal u sivoj/bijeloj tvari temporalnog režnja u odnosu na sivu tvar,
4. atrofija ipsilateralnog forniksa,
5. dilatacija temporalnog roga,
6. nejasne granice sive i bijele tvari u temporalnom neokorteksu.

Uz uporabu specijaliziranih tehnika snimanja i iskustvo neuroradiologa, osjetljivost točnog dijagnosticiranja MTS je blizu 98%. Inovativne tehnike snimanja poput DTI (engl. „*Diffusion Tensor Imaging*“) omogućavaju ocrtavanje bijele tvari kao rezultat njihove anizotropije (tako npr. optička radijacija ili piramidni putovi mogu biti vizualizirani), a što je vrlo bitno kod očuvanja tih funkcijski važnih struktura za vrijeme operacije (9). Uz MTS mogu postojati i dodatne lezije, kao npr. migracijski poremećaji, porencefaličke ciste i neoplazme, te u tom slučaju govorimo o dualnoj patologiji (10).

MR volumetrija je kvantitativna MR evaluacija hipokampusa i amigdala koja može biti pomoćna



Sl. 4a i 4b. fMR mozga u 42-godišnje bolesnice s farmakorezistentnom epilepsijom (kompleksnim parcijalnim atakama) i mezijalnom temporalnom sklerozom lijevo. Za određivanje lateralizacije elokventnog korteksa korištena je paradigma s imenovanjem slika. Dokazana je intenzivna aktivacija u području lijevog frontalnog režnja (napose Brokinom području), lijeva hemisfera je dominantna za govor.

metoda u preoperativnoj evaluaciji bolesnika s meziotemporalnom epilepsijom. Posebno u slučajevima nesigurnog bilateralnog oštećenja može pomoći u otkrivanju strane patologije. Kod hipokampalne volumetrije dokazana je pozitivna prediktivna vrijednost histologije (meziotemporalna skleroza) i rezultata kirurškog liječenja (11).

Postprocesiranje MR slika je obećavajuća tehnika koja može poboljšati preoperativnu evaluaciju bolesnika s kriptogenom farmakorezistentnom epilepsijom i olakšati otkrivanje lezija. Slijedeći principe morfometrije temeljene na vokselima, morfometrijska MR analiza omogućava objektivizaciju abnormalnosti strukture ili debljine korteksa ili spojeva sivo-bijele tvari, te ekstenzije korteksa u bijelu tvar, što su sve karakteristike fokalne kortikalne displazije (12). Ima vrlo visoku osjetljivost u otkrivanju fokalnih kortikalnih displazija, a nedavno je opisana uloga i u detekciji supkortikalne „band“ heterotopije (13).

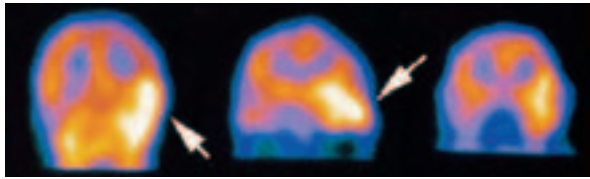
MR spektroskopija (MRS) omogućava mjerenje metabolita poput N-acetilaspargata (NAA), kolina, kreatinina, laktata, gama-aminobutirične kiseline (GABA) i glutamata. Lateralizira epileptički fokus u 80-90% bolesnika s temporalnom epilepsijom. Bolesnici s meziotemporalnom sklerozom pokazuju smanjenje NAA i povećanje signala kolina, kreatinina i mio-inozitola ipsilateralno; 20-50% bolesnika s unilateralnom temporalnom epilepsijom ima bilateralne temporalne abnormalnosti u nalazu MR spektroskopije (14).

Funkcijski MR (fMR) mozga pomaže u vizualizaciji regionalne moždane aktivnosti – lateralizaciji jezične dominacije, te umanjuje potrebu za Wada testom u 80% ili više bolesnika (15). Serija povezanih testova, poput testova verbalne fluentnosti i razumijevanja jezika, trebala bi biti primijenjena za funkcijsko jezično mapiranje, te također pridonijeti evaluaciji rizika postoperativne kognitivne deterioracije. Međutim, potrebno je naglasiti da su lažno lateralizirajući rezultati identificirani u oko 25% bolesnika s lijevostranom ekstratemporalnom epilepsijom (16). Sl. 4a i 4b. prikazuje fMR mozga u 42-godišnje bolesnice s farmakorezistentnom epilepsijom (kompleksnim parcijalnim atakama) i mezijalnom temporalnom sklerozom lijevo, koja je obrađena u našoj ustanovi. Za određivanje lateralizacije elokventnog korteksa korištena je paradigma s imenovanjem slika. Dokazana je intenzivna aktivacija u području lijevog frontalnog režnja (napose Brokinom području). fMR mozga s memorijskim paradigmama može biti uključen u preoperativnu obradu temporalnih epilepsija kako bi se minimizirao rizik kognitivnog oštećenja kod anteriorne temporalne resekcije. fMR mozga se može upotrebljavati i za identificiranje senzomotoričkog korteksa kod planiranja neokortikalnih resekcija (sl. 4).

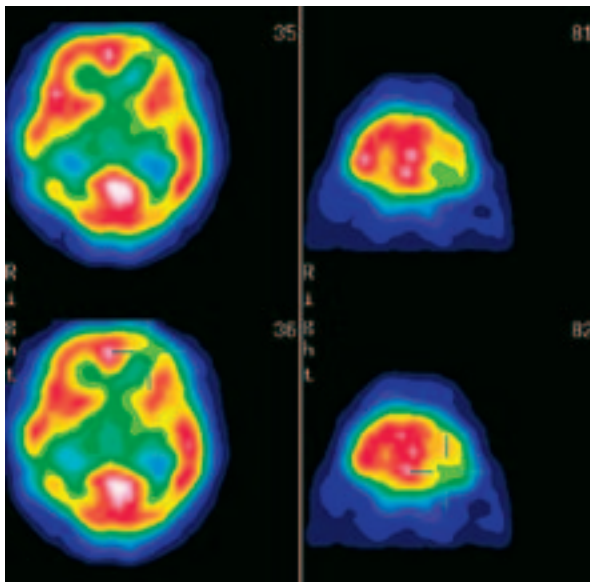
SPECT mozga omogućava mjerenje cerebralne perfuzije injekcijom radiofarmaka ( $^{99m}\text{Tc}$ HM-PAO) ili u interiktalnoj ili u iktalnoj fazi (ako se radiofarmak injicira odmah u početku epileptičkog napadaja). Kod iktalnog SPECT-a vidljiva je epileptogena lezija kao područje najveće i najintenziv-



nije hiperperfuzije (sl. 5), dok se ista zona u interiktalnom SPECT-u prikazuje kao područje hipoperfuzije. Za vrijeme iktalnog SPECT-a mozga, zbog epileptičkog izbijanja, neuroni lokalizirani u



Sl. 5. Iktalni SPECT mozga pokazuje jasno područje hiperperfuzije.

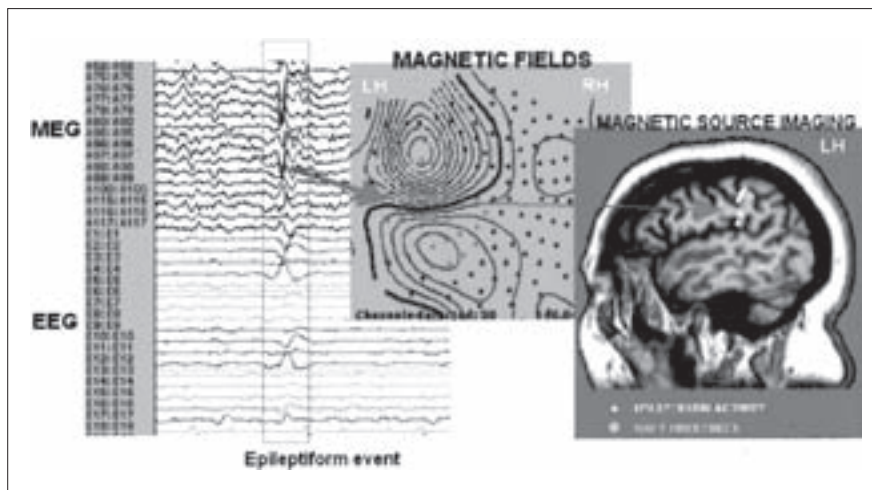


Sl. 6. PET mozga ukazuje na fokalni hipometabolizam glukoze u području epileptogene zone frontalno lijevo (MR-om mozga verificirana kortikalna displazija); također je vidljiv postoperativni hipometabolizam glukoze desno temporalno (stanje nakon operacije kortikalne displazije). Prikazani slučaj odgovara dualnoj patologiji.

tim područjima postaju hiperaktivni i javlja se hiperperfuzija kao autoregulatorni odgovor. Zbog potonjeg iktalnim SPECT-om mozga mogu se analizirati sve moždane regije jednakom preciznošću, uključujući duboka područja sive tvari koja se teško monitoriraju površinskim EEG-om, čak i invazivnim monitoriranjem. Ograničenja iktalnog SPECT-a mozga su dolazak radiofarmaka u mozak najmanje jednu minutu nakon početka epileptičkog napadaja, u vrijeme kada se već dogodilo njegovo značajno širenje, a prostorna rezolucija slika je vrlo niska. Osjetljivost iktalnog SPECT-a mozga u bolesnika s temporalnom epilepsijom iznosi 89-95% (17). Navedena ograničenja iktalnog SPECT-a mozga se u posljednje vrijeme mogu umanjiti uporabom posebnog dijagnostičkog postupka – SISCOM (engl. „*Subtraction Ictal SPECT Co-registered with MRI*“) – računalnom obradom radi se komparacija iktalnog SPECT-a mozga i MR-a mozga (18). Najvažnija uporaba ove tehnike je u slučajevima limitiranih resekcija, jer nepotpuna resekcija dovodi do nezadovoljavajuće kontrole epileptičkih ataka (sl. 5).

Tipičan nalaz PET-a mozga je fokalni ili regionalni hipometabolizam glukoze u području epileptogene zone, što se prikazuje uporabom (18F) fluoro-deoksiglukoze (FDG). PET mozga ima veću prostornu rezoluciju od SPECT-a mozga. Sl. 6. prikazuje nalaz PET mozga u bolesnice s dualnom patologijom. U literaturi su opisane različite prostorne značajke hipometabolizma, npr. proširenije promjene u lateralnim temporalnim režnjevima u usporedbi s fokalnim hipometabolizmom u bolesnika s mogućom hipokampalnom sklerozom i anamnezom febrilnih konvulzija (19).

Kirurgija epilepsija zahtijeva preciznu lokalizaciju epileptogene zone i anatomsku lokalizaciju eloquentnog korteksa (kako motoričke funkcije tako i



Sl. 7. Iktalni MEG snimljen za vrijeme motorne elementarne parcijalne atake desne ruke otkriva čisti, vremenski ograničen MEG dipol sa svakim trzajem. EEG – intermitentna aktivnost zašiljenih valova (nije vremenski ograničeno). MSI otkriva prekrivanje iktalnih događaja (trokutići) preko područja – kortikalne reprezentacije desne ruke (kružići).

funkcije razumijevanja) kako bi ta područja ostala sačuvana za vrijeme kortikalne resekcije. *Magnetoencefalografija (MEG)* je neinvazivna metoda kojom se slabe magnetske sile povezane s električnom aktivnošću mozga monitoriraju na skalpu. Bazična ideja je definirati lokalizaciju magnetskih dipola kao parametara koji ukazuje na sinhroniziranu električnu aktivnost većeg broja neurona. Metoda je prvi put opisana u literaturi 1968. god. (20). Velika prednost te metode je činjenica da neuromagnetski signali prolaze kroz kosti lubanje i skalpa bez mijenjanja intenziteta. Ovom pretragom mapiraju se interiktalni izvori magnetskih dipola na MR mozga kako bi se proizveo MSI (engl. *Magnetic Source Image*). Dvije glavne indikacije su lokalizacija iritativne zone i funkcionalno mapiranje elokventnog korteksa i demonstriranje odnosa tih područja s lezijom na mozgu ili epileptogenim područjem (sl. 7) (21, 22). MEG se koristi u većim svjetskim epileptološkim centrima (sl. 7).

*BESA* (engl. *Brain Electrical Source Analysis*) je široko upotrebljavani kompjutorski program kojim se analiziraju interiktalni epileptički šiljci, fokalne promjene, uspoređuje se nalaz MR-a mozga i EEG-a, što omogućuje trodimenzionalan prikaz, te na taj način analizu početka i širenja epileptičkog napadaja.

Bitno je naglasiti da ako postoji podudaranje između semiologije napadaja i MR-a mozga, a iktalni EEG je potvrđan, druge pretrage nisu neophodne. PET i SPECT mozga mogu pomoći u točnom definiranju epileptičkog fokusa, ali ne mogu pomoći u određivanju veličine resekcije.

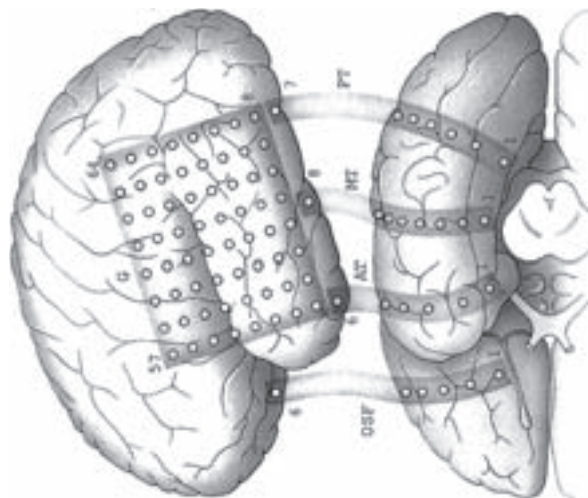
### Invazivne metode

Invazivne metode uključuju: Wada test, semi-invazivno video-EEG monitoriranje, uz uporabu sfenoidalnih i foramen ovale elektroda i invazivno video-EEG monitoriranje, uz uporabu subduralnih strip i grid te dubokih elektroda

*Wada test* (intrakarotidni amobarbital test – IAT, intrakarotidni etomidat test – IET) upotrebljava se kako bi se utvrdilo koja je moždana funkcija lokalizirana u dominantnoj, odnosno nedominantnoj moždanoj hemisferi. Svrha ovog testa je odrediti jezičnu dominaciju i procijeniti može li, u individualnim slučajevima nakon resektivnog neurokirurškog liječenja, kontralateralna hemisfera podržati sve relevantne jezične funkcije. Utemeljio ga je japanski neurolog J. A. Wada 1949. godine. Test se izvodi u budnom stanju pacijenta. Aneste-

tik (obično natrij-amobarbital ili etomidat) se aplicira u lijevu ili desnu unutarnju karotidnu arteriju za vrijeme cerebralne angiografije. Pacijent će razviti tranzitornu kontralateralnu hemiplegiju i globalnu afaziju ako se anestetik aplicira u karotidnu arteriju koja opskrbljuje krvlju dominantnu hemisferu. Pamćenje za predmete prezentirane za vrijeme perioda hemiplegije (i afazije) testira se prosječno 10-tak minuta nakon injiciranja anestetika, kada se povuče neurološki deficit. Test se može izvesti kao unilateralan ili bilateralan (potonji u strogo indiciranim slučajevima, npr. kada je predviđena kalozotomija), a cijelo vrijeme izvođenja testa usporedno se izvodi i EEG. Unilateralni Wada test kvantificira jezični kapacitet u kontralateralnoj hemisferi, te otkriva atipičnu (bilateralnu ili desnu) jezičnu dominaciju. Zaključno se izračunava HLC (engl. "*Hemispheric Language Capacity*"), HLC 0 govori u prilog kompletnej odsutnosti neovisnih jezičnih funkcija u kontralateralnoj hemisferi, a HLC 1 u prilog neovisnom pokrivanju svih jezičnih funkcija neanesteziranim hemisferom. Bitno je napomenuti da 50% bolesnika s početkom napada u lijevoj hemisferi pokazuju atipičnu jezičnu dominaciju (desnu i bihemisferičnu jezičnu organizaciju). Tijekom izvođenja testa opisane su tranzitorne nuspojave poput drastičnih promjena osobnosti, disinhibicije, te elementarnih parcijalnih motoričkih ataka ili generaliziranih toničko-kloničkih ataka.

Postavljanje indikacije za Wada test, relativno invazivni postupak, razlikuje se od centra do centra u svijetu, a alternativu mu je u posljednje vrijeme fMR mozga. Opravdana indikacija za primjenu unilateralnog Wada testa je u slučaju nejasnih (bi-

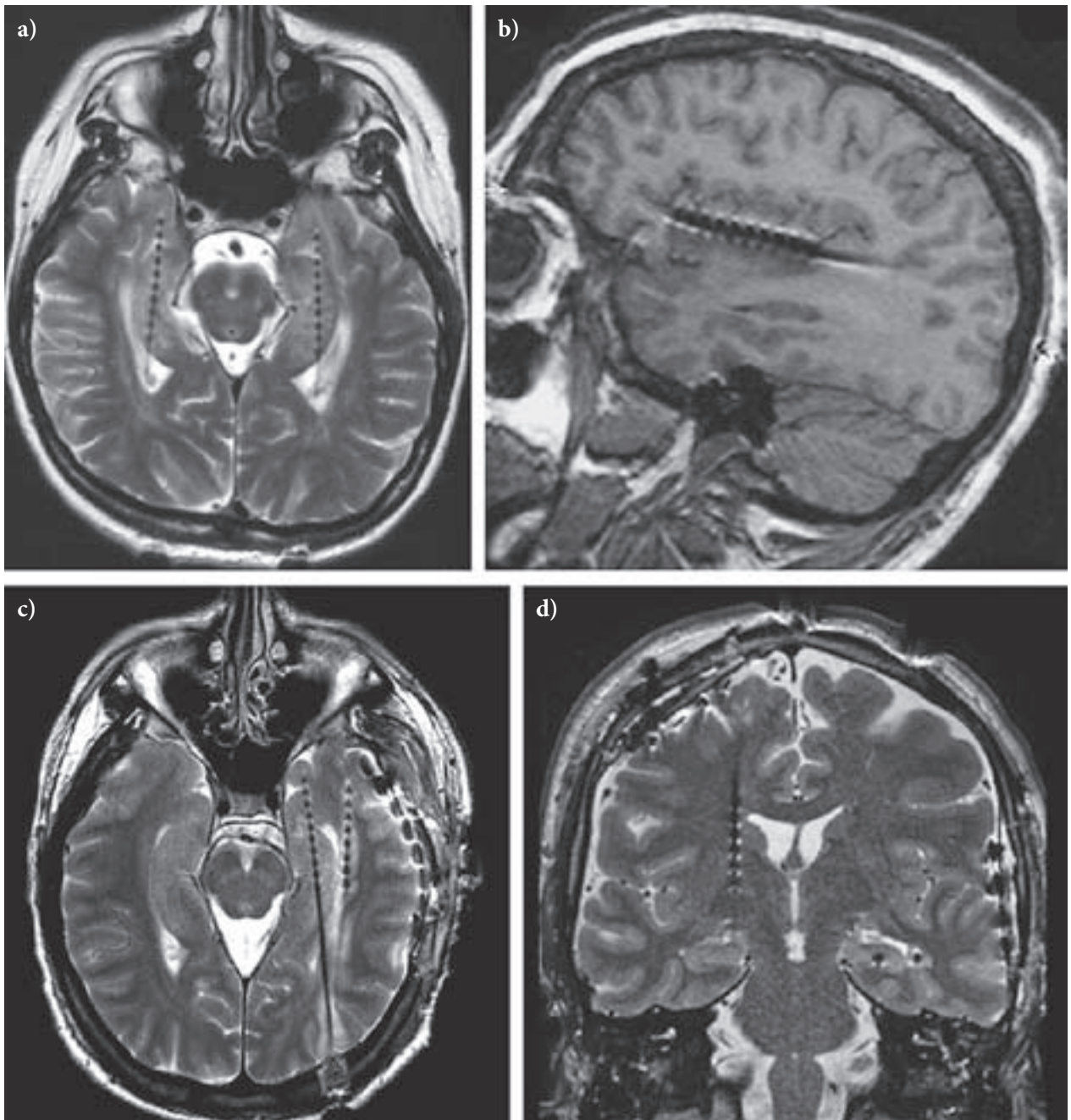


Sl. 8. Subduralne grid (s lijeve strane) i strip elektrode (s desne strane)



lateralnih) aktivacijskih jezičnih obrazaca na fMR mozga (23, 24). fMR mozga ne može uvijek zamijeniti Wada test, postoje određeni metodološki razlozi i tehnička ograničenja. fMR je aktivacijska tehnika, ponekad je teško razlikovanje jezičnog korteksa od koaktiviranih područja, dok je Wada test inaktivacijska tehnika, simulira posljedice oštećenja jedne moždane hemisfere. Tehnička ograničenja vezana su uz činjenicu da je BOLD kontrast (engl. *Blood Oxygenation Level-Dependent*), kon-

trast koji ovisi o razini oksigenacije krvi) tijekom fMR mozga osjetljiv na patolomorfološke promjene moždanog parenhima (gliomi, AVM), a što može rezultirati pogrešnom pozitivnom ili negativnom BOLD aktivacijom (25). Apsolutna je indikacija kod planirane hemisferektomije i kalozotomije, ili kod pacijenata kod kojih je epileptički fokus blizu ili se preklapa s govornim područjem. Wada test se za procjenu pamćenja u pacijenata s temporalnim epilepsijama u posljednje vrijeme sve



Sl. 9a. Standardne hipokampalne duboke elektrode. Sl. 9b. Subinzularne duboke elektrode. Sl. 9c. Jedna hipokampalna elektroda i jedna elektroda postavljena u područje nodularne heterotopije, uz temporalni rog. Sl. 9d. Lijeva temporalna duboka elektroda i dodatna desna frontalna elektroda u području druge nodularne heterotopije, uz desni frontalni rog (1).



više napušta, zbog nemogućnosti tog testa da adekvatno procijeni moguća postoperativna kognitivna oštećenja (1).

Prvi opis uporabe *sfenoidalnih elektroda* datira još od 1951. god. (26). Sfenoidne elektrode smještene na igli postavljaju se u fosu infratemporalis, na različitoj udaljenosti od foramena ovale. Iгла se injicira u kožu 3 cm anteriorno od vanjskog slušnog hodnika, ispod zigomatičnog luka. Vrh igle se injicira 4-5 cm ispod površine kože ili dok pacijent ne potvrdi mandibularnu bol. Uporabom navedenih elektroda preciznije se može lokalizirati epileptički fokus (ishodišta iz temporalnog režnja), omogućuje se prolongirano snimanje s manje artefakata, uz mali postotak komplikacija (prolazna bol u licu). Opisana metoda izvodi se u sterilnim uvjetima i uglavnom ne zahtijeva aplikaciju lokalnog anestetika.

*Foramen ovale elektrode* koriste se također za precizniju lokalizaciju epileptičkog fokusa ishodišta iz medijalnog dijela temporalnog režnja. Vrh elektrode postavlja se kroz foramen ovale, medijalno uz hipokampus, i to u kirurškoj dvorani, u sterilnim uvjetima. U posljednje vrijeme uporaba foramen ovale elektroda sve se više napušta u većim svjetskim epileptološkim centrima, zamjenjuje ih ponovno uporaba sfenoidalnih elektroda, te subduralnih strip i grid kao i dubokih elektroda (27).

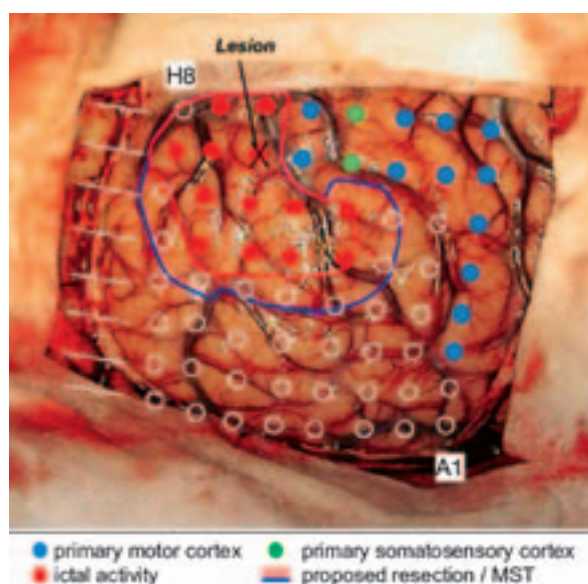
*Invazivno EEG monitoriranje* provodi se uz uporabu subduralnih strip i grid elektroda, dubokih elektroda te kortikalnog stimulatora. Opravdano je u slučajevima kada je MR mozga urednog nalaza, kada postoji neslaganje u nalazima interiktalnog i iktalnog EEG-a i MR-a mozga, između semiologije napada i nalaza neuroradiološke obrade, odnosno između semiologije napada i EEG nalaza, u slučaju dualne patologije i politopnih promjena od kojih ne znamo koja je epileptogena, te u slučajevima pozitivnog nalaza MR-a mozga, kada se epileptogena zona preklapa s elokventnim moždanim područjima te ako je planirana resekcija vrlo blizu funkcionalno važnim moždanim regijama. Strip elektrode sastoje se od 4 do 12 platinskih elektroda, a grid elektrode od 20 do 64 platinskih elektroda. Duboke elektrode postavljaju se stereotaksijski, a indicirana im je primjena u teškim slučajevima meiotemporalnih epilepsija, kada postoji bilateralna hipokampalna skleroza ili unilateralna hipokampalna skleroza s kontralateralnim početkom napadaja registriranim površinskim EEG snimanjem. U navedenim slučajevima čak i temporobazalne subduralne strip elektrode mogu pogrešno lateralizirati napad. Intraoperativno se radi fotodokumentacija, a postoperativno MR mozga kako bi

se precizno definirala pozicija postavljenih elektroda. Intrakranijskim video-EEG monitoriranjem s vrlo točnom preciznošću može se odrediti zona početka epileptičkog napadaja (1).

Kao posljedice postavljanja navedenih elektroda mogu se javiti komplikacije u smislu infekcija i moždanih krvarenja, te oštećenja moždanog parenhima, što znatno otežava daljnji dijagnostički postupak.

Sl. 8. pokazuje shematizirani prikaz postavljenih subduralnih strip i grid elektroda, a sl. 9. nekoliko nalaza MR-a mozga u bolesnika s postavljenim dubokim elektrodama (1).

Ekstraoperativno mapiranje mozga električnom stimulacijom (engl. "Electrical Stimulation Brain Mapping") izvodi se u razdoblju od 4 do 7 dana nakon postavljanja subduralnih elektroda. Radi se video-elektrokortikografija u budnih i nesediranih bolesnika. Pojedine se elektrode stimuliraju uz pomoć kortikalnog stimulatora pojedinačnom stimulacijom susjednih elektroda u bipolarnoj montaži. Motorne i senzorne funkcije mapiraju se pojedinačnim stimulusima ili serijama multiplih stimulusa. Za mapiranje jezičnog korteksa serije stimulusa, neposredno ispod razine „after-discharges“ (generalizirana izbijanja dvaju ili više šiljaka ili zašiljenih valova u intrakranijskom EEG-u unutar 5 sekundi od završetka stimulacije), daju se za



Sl. 10. Primjer jedne sheme dobivene ES mapiranjem mozga, 64-kontaktna grid elektroda postavljena je preko lezije koja se planira operativno odstraniti. Plavo obojene elektrode predstavljaju motorički korteks, zeleno obojene elektrode somatosenzorni korteks, crveno obojene elektrode zonu početka napada, iscrtano je područje neurokirurške resekcije.

vrijeme uputa i izvedbe testa. Nakon prethodnih uputa, pacijentima se daju odabrani kratki zadaci, što se ponavlja u slijedu, bez stimulacije i sa stimulacijom. Za vrijeme testiranja stvaraju se reverzibilne smetnje govora, čime se može predvidjeti hoće li jezične funkcije biti trajno oštećene, ako se kirurški otkloni dio stimuliranog korteksa. Ponavljano testiranje drugog dana (ukupno se procjenjuje da testiranje traje dnevno 3 sata), dovodi do pouzdane mape elokventnog korteksa.

Na navedeni način obavlja se detaljan prikaz moždane kartografije (kortikalnih centara za motoriku, govor i osjet) te ishodišta epileptičkih napadaja. Uz pomoć navedene metode u pacijenata koji su kandidati za resekciju tumora mozga ili kirurške zahvate kod epilepsija umanjuje se oštećenje kritičnih moždanih regija, a što je od izvanredne važnosti za poboljšanje njihove kvalitete života (1, 28, 29).

Sl. 10. pokazuje primjer jedne sheme dobivene ES (engl. „*Electrical Stimulation*“) mapiranjem mozga, u pacijenta je postavljena 64-kontaktna grid elektroda.

Indikacije za *intraoperativnu elektrokortikografiju* razlikuju se između različitih centara. Mane ove metode su slabo definiran utjecaj anestetika, kratko vrijeme snimanja, te nedostatak bilježenja epileptičkih napadaja. Bazično, intraoperativna elektrokortikografija predstavlja interiktalno snimanje. Stoga je metoda limitirana na definiciju iritativne zone i ima ograničenja za točno markiranje epileptogene zone i elokventnog korteksa. Međutim, elektrokortikografija se rutinski upotrebljava za intraoperativna snimanja kada su strip elektrode postavljene na hipokampus, kako bi se odredilo veličinu resekcije (30). U Klinici za neurokirurgiju Sveučilišta u Bonnu intraoperativna elektrokortikografija se uglavnom izvodi kod ekstratemporalnih epilepsija, nakon neinvazivne evaluacije, kako bi se odredilo granicu proširene lezionektomije u pacijenata s neokortikalnim lezijama koje su daleko od elokventnih područja. Elektrode (32-kontaktne grid ili 4 do 8-kontaktne strip) postavljaju se direktno na kortikalnu površinu za vrijeme operacije, pod općom anestezijom. Injekcija brzodjelujućeg barbiturata (metioheksital) je dovoljna za aktiviranje interiktalnih epileptiformnih izbivanja (1).

Sve se navedene neinvazivne metode, osim magnetoencefalografije izvode u Hrvatskoj. U Centru za epilepsiju Klinike za neurologiju Kliničkog bolničkog centra Zagreb, u suradnji s Kliničkim zavodom za dijagnostičku i intervencijsku radiologiju

te Klinikom za neurokirurgiju, izvode se i navedene invazivne metode preoperativne dijagnostičke obrade.

## ZAKLJUČAK

Posljednja tri desetljeća u kirurgiji epilepsija vezana su uz napredak u slikovnim prikazima i dijagnostičkim mogućnostima. Razvijene su nove, manje invazivne, sigurnije kirurške tehnike i predložene nove palijativne tehnike. Kirurgija epilepsija je danas učinkovitija, s boljom kontrolom epileptičkih ataka; sigurnija je i manje invazivna, s manjom stopom morbiditeta i mortaliteta. Svakako je neophodno naglasiti da uspješna obrada i liječenje epilepsija zahtijeva multidisciplinarni timski pristup, koji uz neurologa uključuje neuroradiologa, neurokirurga, specijalista nuklearne medicine, psihologa i psihijatra. Holistički pristup kirurgiji epilepsija otkriva, međutim, trajne probleme kao što je enigma MR negativne epilepsije, precizna definicija epileptogene zone, te antagonizam između potrebne širine resekcije i izbjegavanja neuropsiholoških deficita.

## LITERATURA

- Schramm J, Clusmann H. The surgery of epilepsy. *Neurosurgery* 2008; 62 (Suppl. 2): 463-81.
- Mohanraj R, Brodie MJ. Determining pharmacological intractability. In: Miller JW, Silbergeld DL, eds. *Epilepsy Surgery: Principles and Controversies*. New York: Taylor & Francis, 2006: 3-19.
- Kwan P, Brodie MJ. Refractory epilepsy: mechanisms and solutions. *Expert Rev Neurother* 2006; 6: 397-406.
- Wellmer J, Elger CE. MRI in the Presurgical Evaluation. In: Shorvon S, Perucca E, Engel J, ur. *The Treatment of Epilepsy*. 3rd ed. Baltimore: Blackwell Publishing, 2009: 805-20.
- Callaghan BC, Anand K, Hesdorffer D, Hauser WA, French JA. Likelihood of seizure remission in an adult population with refractory epilepsy. *Ann Neurol* 2007; 62: 382-9.
- Luciano AL, Shorvon SD. Results of treatment changes in patients with apparently drug-resistant chronic epilepsy. *Ann Neurol* 2007; 62: 375-81.
- Ludens HO, Engel J Jr, Munari C. General principles. In: Engel J Jr, ur. *Surgical treatment of the epilepsies*, 2nd ed. New York: Raven Press; 1993: 137-53.

8. Helmstaedter C, Grunwald T, Lehnertz K, Gleissner U, Elger CE. Differential involvement of left temporolateral and temporomesial structures in verbal declarative learning and memory: Evidence from temporal lobe epilepsy. *Brain Cogn* 1997; 35: 110-31.
9. Nimsky C, Ganslandt O, Hastreiter P, *et al.* Intraoperative diffusion-tensor MR imaging: Shifting of white matter tracts during neurosurgical procedures – Initial experience. *Radiology* 2005; 234: 218-25.
10. Cendes F, Cook MJ, Watson C *et al.* Frequency and characteristics of dual pathology in patients with lesional epilepsy. *Neurology* 1995; 45: 2058-64.
11. Gonçalves Pereira PM, Oliveira E, Rosado P. Relative localizing value of amygdalo-hippocampal MR biometry in temporal lobe epilepsy. *Epilepsy Res* 2006; 69: 147-64.
12. Huppertz HJ, Grimm C, Fauser S, *et al.* Enhanced visualization of blurred gray-white matter junctions in focal cortical dysplasia by voxel-based 3D MRI analysis. *Epilepsy Res* 2005; 67: 35-50.
13. Huppertz HJ, Wellmer J, Staack AM, Altenmüller DM, Urbach H, Kröll J. Voxel-based 3D MRI analysis helps to detect subtle forms of subcortical band heterotopia. *Epilepsia* 2008; 49: 772-85.
14. Cendes F, Caramanos Z, Andermann F, Dubeau F, Arnold DL. Proton magnetic resonance spectroscopic imaging and magnetic resonance imaging volumetry in the lateralization of temporal lobe epilepsy: A series of 100 patients. *Ann Neurol* 1997; 42: 737-46.
15. Salmenpera TM, Duncan JS. Imaging in epilepsy. *J Neurol Neurosurg Psychiatry* 2005; 76: 2-10.
16. Woermann FG, Jokeit H, Luerding R *et al.* Language lateralization by Wada test and fMRI in 100 patients with epilepsy. *Neurology* 2003; 61: 699-701.
17. Lee SK, Lee SH, Kim SK, Lee DS, Kim H. The clinical usefulness of ictal SPECT in temporal lobe epilepsy: The lateralization of seizure focus and correlation with EEG. *Epilepsia* 2000; 41: 955-62.
18. Kaiboriboon K, Lowe VJ, Chantarujikapong SI, Hogan RE. The usefulness of subtraction ictal SPECT coregistered to MRI in single- and dual-headed SPECT cameras in partial epilepsy. *Epilepsia* 2002; 43: 408-14.
19. Carne RP, O'Brien TJ, Kilpatrick CJ *et al.* MRI-negative PET-positive temporal lobe epilepsy: A distinct surgically remediable syndrome. *Brain* 2004; 127: 2276-85.
20. Cohen D. Magnetoencephalography: evidence of magnetic fields produced by alphas rhythm currents. *Science* 1968; 161: 784-6.
21. Barth DS, Sutherling W, Engel J Jr, Beatty J. Neuro-magnetic localization of epileptiform spike activity in the human brain. *Science* 1982; 218: 891-4.
22. Tovar-Spinoza ZS, Ochi A, Rutka JT, Go C, Otsubo H. The role of magnetoencephalography in epilepsy surgery. *Neurosurg Focus* 2008; 25: E16.
23. Wellmer J, Fernández G, Linke DB *et al.* Unilateral intracarotid amobarbital procedure for language lateralization. *Epilepsia* 2005; 46: 1764-72.
24. Wellmer J, Weber B, Urbach H, Reul J, Fernandez G, Elger CE. Cerebral lesions can impair fMRI-based language lateralization. *Epilepsia* 2009; 50: 2213-24.
25. Krings T, Reinges MH, Erberich S *et al.* Functional MRI for presurgical planning: problems, artefacts, and solution strategies. *J Neurol Neurosurg Psychiatry* 2001; 70: 749-60.
26. Jones DP. Recording of the basal electroencephalogram with sphenoidal needle electrodes. *Electroencephalogr Clin Neurophysiol* 1951; 3: 100.
27. Velasco TR, Sakamoto AC, Alexandre V Jr *et al.* Foramen ovale electrodes can identify a focal seizure onset when surface EEG fails in mesial temporal lobe epilepsy. *Epilepsia* 2006; 47: 1300-7.
28. Wellmer J, Weber C, Mende M, *et al.* Multitask electrical stimulation for cortical language mapping: Hints for necessity and economic mode of application. *Epilepsia* 2009; 50: 2267-75.
29. Pouratian N, Cannestra AF, Bookheimer SY, Martin NA, Toga AW. Variability of intraoperative electrocortical stimulation mapping parameters across and within individuals. *J Neurosurg* 2004; 101: 458-66.
30. McKhann GM 2<sup>nd</sup>, Schoenfeld-McNeill J, Born DE *et al.* Intraoperative hippocampal electrocorticography to predict the extent of hippocampal resection in temporal lobe epilepsy surgery. *J Neurosurg* 2000; 93: 44-52.

**Adresa za dopisivanje:** Doc. dr. sc. Željka Petelin, dr. med., Klinički bolnički centar Zagreb, Klinika za neurologiju Medicinskog fakulteta Sveučilišta u Zagrebu, Referentni centar Ministarstva zdravstva i socijalne skrbi Republike Hrvatske za epilepsiju, Kišpatićeva 12, 10 000 Zagreb, Hrvatska; e-pošta: zpetelin@mef.hr



# Guidelines for Preoperative Diagnostic Evaluation of Patients with Pharmacoresistant Epilepsy

**ABSTRACT** – Surgical techniques of treating patients with pharmacoresistant epilepsy have changed considerably in the last 25 years. Greatest success has been achieved in patients with magnetic resonance imaging (MRI) positive temporal lobe epilepsy (TLE), especially in patients with hippocampal sclerosis, and more recently in patients with extratemporal lesional epilepsy. This improvement is mostly due to large progress in imaging technology, but also in neurophysiological methods and microsurgical techniques. Very important is careful patient selection and preoperative evaluation *via* identification of the semiology of seizures, localization of epileptogenic lesion, and ictal onset zone. In preoperative evaluation of patients with pharmacoresistant epilepsy, modern diagnostic techniques can be divided into noninvasive and invasive. Noninvasive methods include: (a) video-electroencephalography (EEG) recording (interictal and ictal); (b) preoperative neuropsychological testing; (c) dedicated neuroradiological examination, i.e. 3T brain magnetic resonance imaging (MRI), with specialized MRI techniques including morphometric MR analysis, MR spectroscopy, functional MRI with MR tractography, and MR volumetry; (d) nuclear-medicine methods, i.e. single photon emission computed tomography (SPECT) and positron emission tomography (PET); and (e) magnetoencephalography (MEG). Invasive methods include: (a) Wada test (intracarotid amobarbital or etomidate testing); (b) semi-invasive video-EEG monitoring, using sphenoidal or foramen ovale electrodes; and (c) invasive video-EEG monitoring, using subdural strip and grid as well as depth electrodes. Invasive EEG monitoring, where selection of the type of intracranial electrodes and their placement depends on the localization of epileptogenic region, is used if MRI is nonlesional, if there is discrepancy between ictal or interictal EEG recordings and brain MRI, between the seizure semiology and the imaging findings, and between the seizure semiology and EEG recording. It is also used in case of dual pathology and polytope changes, when it is not known which pathomorphological lesion is epileptogenic, and in case of positive brain MRI, when pathomorphological lesion is localized near motor and eloquent cortex. The possible complications include intracranial hemorrhage, cortical lesions and infection.

**Key words:** epilepsy, pharmacoresistance, brain magnetic resonance imaging, invasive electroencephalographic monitoring, epileptogenic lesion