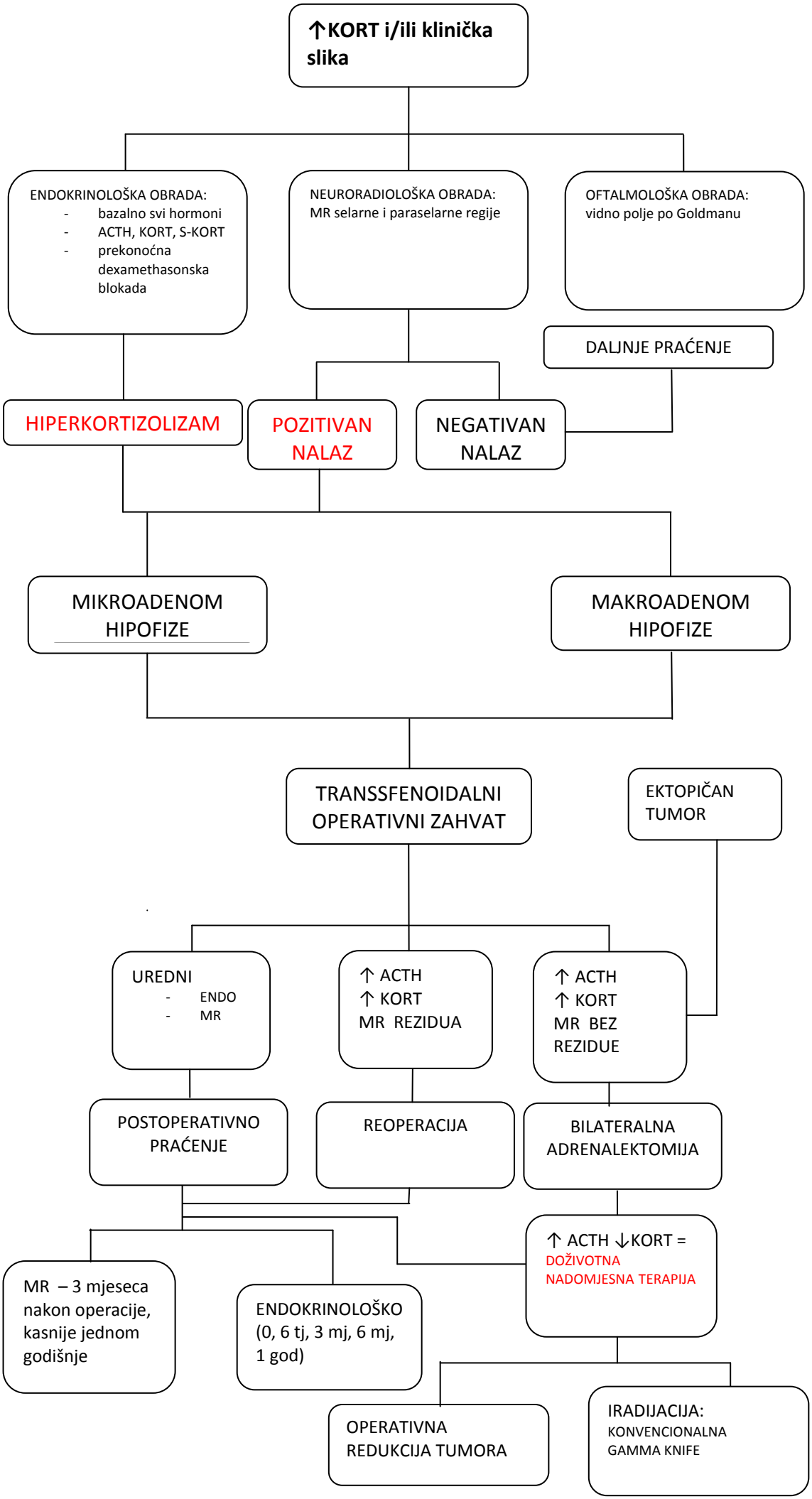
↑KORT i/ili klinička slika
ENDOKRINOLOŠKA OBRADA:
- bazalno svi hormoni
- ACTH, KORT, S-KORT
- prekonoćna dexamethasonska blokada
NEURORADIOLOŠKA OBRADA:
MR selarne i paraselarne regije
OFTALMOLOŠKA OBRADA:
vidno polje po Goldmanu
DALJNJE PRAĆENJE
HIPERKORTIZOLIZAM
POZITIVAN NALAZ
NEGATIVAN NALAZ
MIKROADENOM HIPOFIZE
MAKROADENOM HIPOFIZE
TRANSSFENOIDALNI OPERATIVNI ZAHVAT
EKTOPIČAN TUMOR
UREDNI
- ENDO
- MR
↑ ACTH
↑ KORT
MR REZIDUA
↑ ACTH
↑ KORT
MR BEZ REZIDUE
POSTOPERATIVNO PRAĆENJE
REOPERACIJA
BILATERALNA ADRENALEKTOMIJA
↑ ACTH ↓KORT =
DOŽIVOTNA NADOMJESNA TERAPIJA
MR – 3 mjeseca nakon operacije, kasnije jednom godišnje
ENDOKRINOLOŠKO (0, 6 tj, 3 mj, 6 mj, 1 god)
OPERATIVNA REDUKCIJA TUMORA
IRADIJACIJA:
KONVENCIONALNA
GAMMA KNIFE