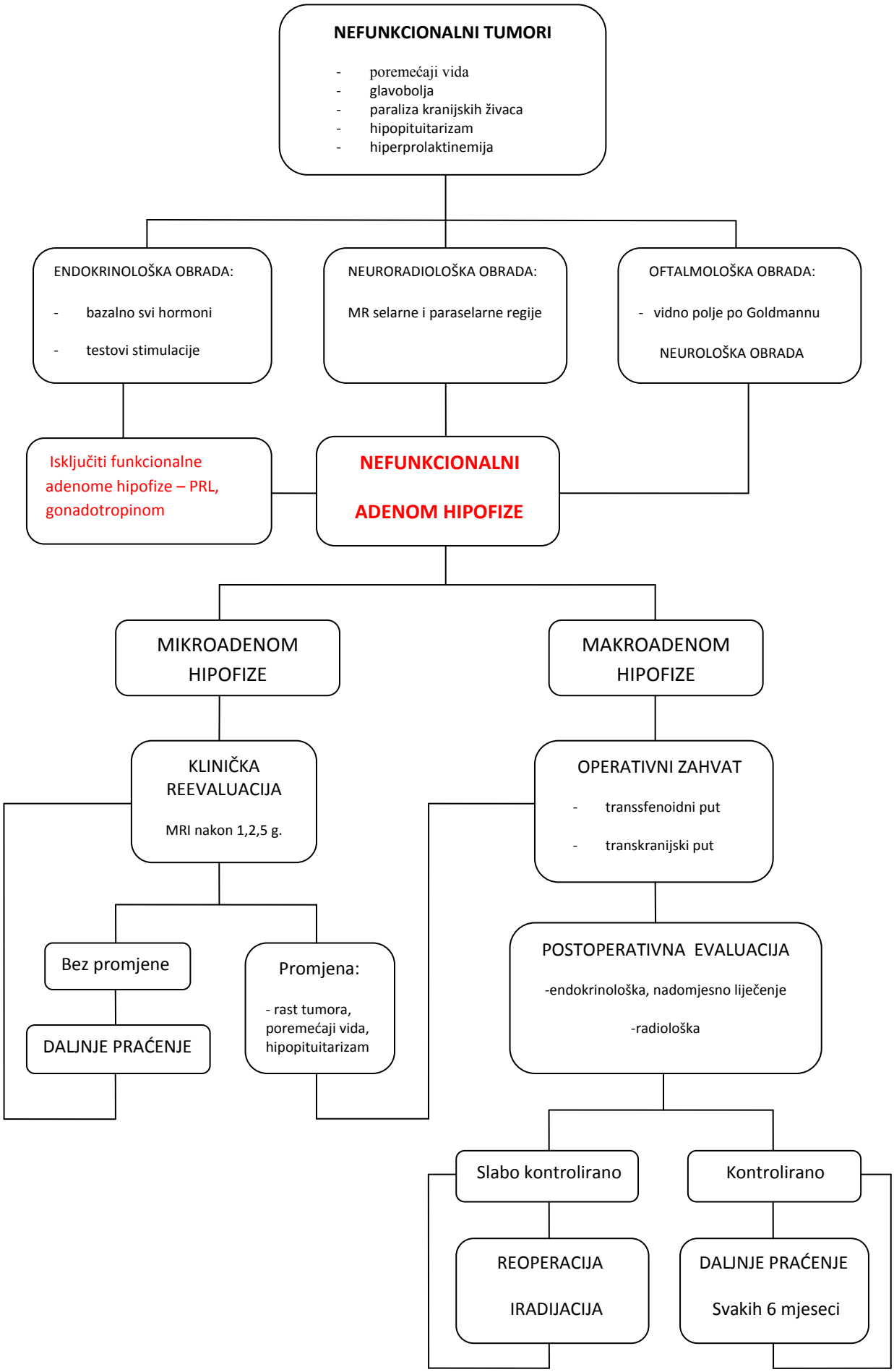
NEFUNKCIONALNI TUMORI
- poremećaji vida
- glavobolja
- paraliza kranijskih živaca
- hipopituitarizam
- hiperprolaktinemija
ENDOKRINOLOŠKA OBRADA:
- bazalno svi hormoni
- testovi stimulacije
NEURORADIOLOŠKA OBRADA:
MR selarne i paraselarne regije
OFTALMOLOŠKA OBRADA:
- vidno polje po Goldmannu
NEUROLOŠKA OBRADA
Isključiti funkcionalne adenome hipofize – PRL, gonadotropinom
NEFUNKCIONALNI
ADENOM HIPOFIZE
MIKROADENOM HIPOFIZE
MAKROADENOM HIPOFIZE
KLINIČKA REEVALUACIJA
MRI nakon 1,2,5 g.
OPERATIVNI ZAHVAT
- transsfenoidni put
- transkranijski put
Bez promjene
DALJNJE PRAĆENJE
Promjena:
- rast tumora, poremećaji vida, hipopituitarizam
POSTOPERATIVNA EVALUACIJA
-endokrinološka, nadomjesno liječenje
-radiološka
Slabo kontrolirano
Kontrolirano
REOPERACIJA
IRADIJACIJA
DALJNJE PRAĆENJE
Svakih 6 mjeseci