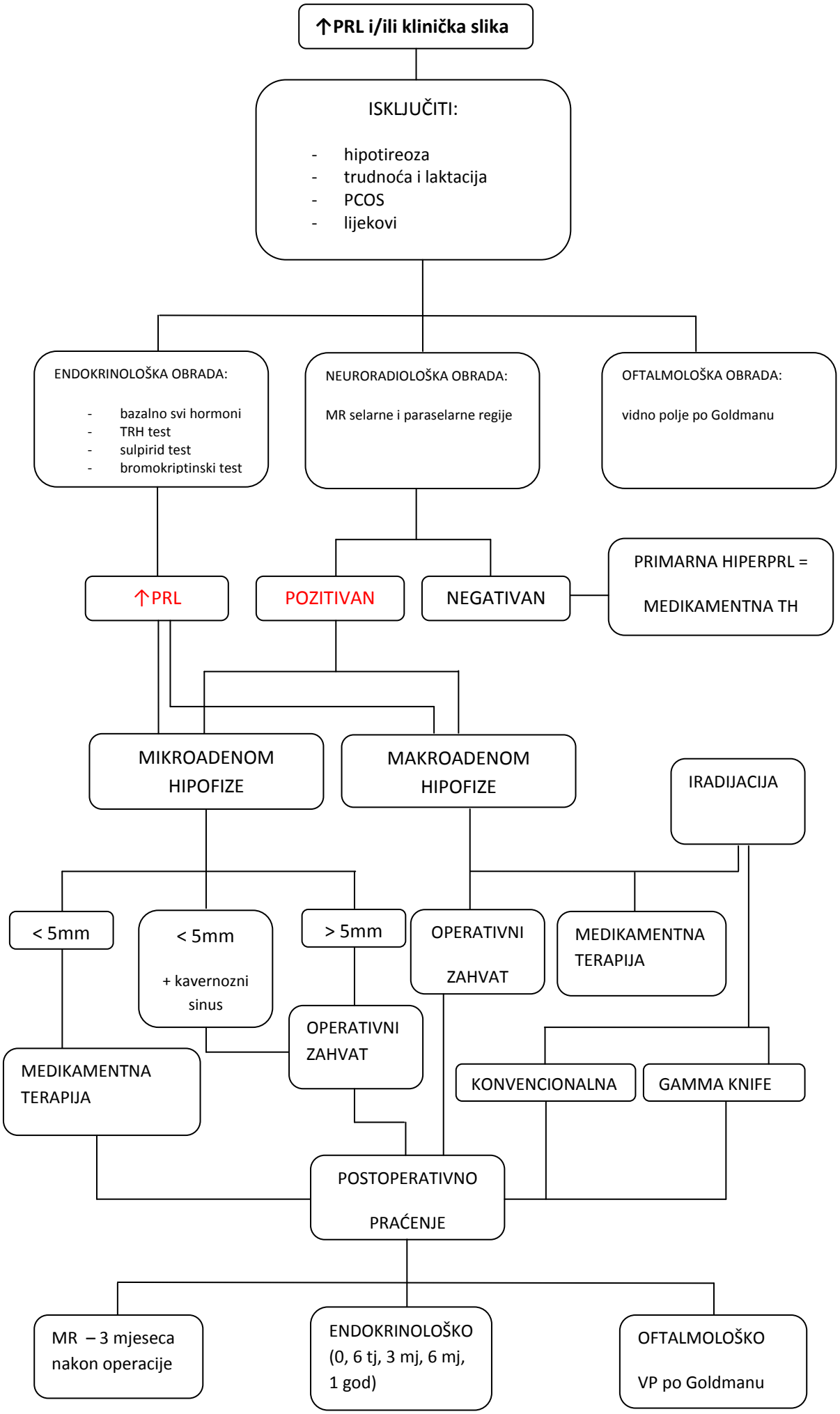
↑PRL i/ili klinička slika
ISKLJUČITI:
- hipotireoza
- trudnoća i laktacija
- PCOS
- lijekovi
ENDOKRINOLOŠKA OBRADA:
- bazalno svi hormoni
- TRH test
- sulpirid test
- bromokriptinski test
NEURORADIOLOŠKA OBRADA:
MR selarne i paraselarne regije
OFTALMOLOŠKA OBRADA:
vidno polje po Goldmanu
↑PRL
POZITIVAN
NEGATIVAN
PRIMARNA HIPERPRL =
MEDIKAMENTNA TH
MIKROADENOM HIPOFIZE
MAKROADENOM HIPOFIZE
IRADIJACIJA
< 5mm
< 5mm
+ kavernozni sinus
> 5mm
OPERATIVNI ZAHVAT
MEDIKAMENTNA TERAPIJA
OPERATIVNI ZAHVAT
MEDIKAMENTNA TERAPIJA
KONVENCIONALNA
GAMMA KNIFE
POSTOPERATIVNO PRAĆENJE
MR – 3 mjeseca nakon operacije
ENDOKRINOLOŠKO (0, 6 tj, 3 mj, 6 mj, 1 god)
OFTALMOLOŠKO
VP po Goldmanu